

CABEÇA

JORGE DE ANDRADE CARVALHO

O estudo de cabeça é da maior importância não só para a apreciação do exterior do animal, como também pela grande influencia que exerce para o exame do cão de trabalho; quer por abrigar a maior parte dos órgãos sensitivos que fixam justamente essa sua capacidade, como também por ser uma equilibrante indispensável á perfeita movimentação, pela faculdade que possui de deslocamento, em todos os sentidos, do centro de gravidade do animal quando necessário.

A forma da cabeça rege a forma geral do restante do corpo do animal tanto assim, que pela sua simples observação podemos determinar o restante de sua estrutura. Uma cabeça alongada, em força de cunha, fixa logo um tipo longilíneo enquanto um crânio largo e curto acusa um brevilíneo. Vemos assim que a conformação exterior da cabeça é extremamente variável, não unicamente de tipo para tipo, Logilíneo, Brevilíneo; Mediolíneo, mas também, segundo, as raças, dentro de um mesmo tipo. Essas variações de forma, dizem portanto com respeito ao comprimento, sua largura, suas dimensões relativas ao crânio, faces e desenvolvimento dos maxilares. Tanto a cabeça é piramidal ou prismática, bem desenvolvida em largura, o crânio e a face em harmoniosa proporção, os maxilares ambos bem desenvolvidos, tanto ao contrario ela é curta globulosa, redonda ou cubóide, bem mais larga do que longa, com o crânio esferoidal e a face atrofiada, o maxilar inferior suplantando o superior. Às vezes se apresenta em cone muito alongado terminando com um nariz muito pontudo.

As orelhas de forma e dimensões variáveis e contribuem também para a modificação do aspecto exterior da cabeça, como também a posição e conformação dos olhos.

No estudo da cabeça encontramos diversas regiões distintas que se classificam como:

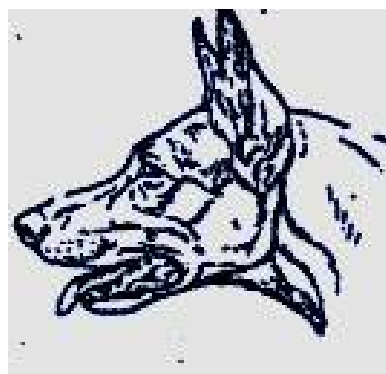
Face Anterior

Face Posterior

Faces Laterais

Extremidade Superior

Extremidade Inferior



Face Anterior: Esta compreende em si outras três regiões:

1-**Fronte:** Colocada no alto da cabeça e que deve ser larga, convexa e saliente sobre o chanfro, no Pastor Alemão. Limita-se ao pela Nuca, abaixo pelo Focinho ou chanfro e lateralmente pelas Orelhas, Faces e Arcadas Ciliares. Em seu exame ela poderá apresentar-se como: Grosseira, Pesada, Proporcionada, Leve ou Pequena.

2-**Stop:** Também conhecido como Depressão nasal, que une a fronte ao Chanfro, é uma depressão harmoniosa e que na raça Pastor Alemão deve estar sempre presente, sem contudo

se acentuar. Os animais sem Stop, geralmente possuem a cabeça alongada e estreita e por outro lado, um stop muito pronunciado acarreta sempre uma cabeça curta e larga.

3- Chanfro ou Focinho: Deve ser perfeitamente reto, largo e arredondado: de tipo sêmi-cônico e truncado. Sua parte superior deve ser perfeitamente paralela a um prolongamento imaginário de Linha da testa. Limita-se acima pela Frente e Olhos, abaixo pelo Nariz ou Trufa e lateralmente pelas Faces e Lábios.

Face Posterior: A Face Posterior comporta examinar a Região Sub-Maxilar, larga e pouco profunda; limitada pelo Maxilar Inferior, pouco saliente, espesso e arredondado.

Faces Laterais: Podem ser divididas em varias regiões. A primeira constituída pelas Orelhas que é onde a morfologia é a mais variável, encontrando-se de inúmeros formatos e todos os perfis. Situam-se sobre as partes laterais e superior da cabeça, a cada lado da Nuca e têm por base as cartilagens da Concha. Apresentam-se de um modo geral eretas, ligeiramente tombantes ou caídas. O Pastor Alemão possui as do tipo Eretas, idênticas as do cão selvagem, que assim as possuem para melhor poder movê-las, percebendo aos perigos. Devem ser moderadamente pontudas, abertas para frente e suas linhas medianas perfeitamente perpendiculares entre si.

Com relação a dimensões poderão ser pequenas, médias ou grandes. Elas mantem-se eretas em consequência de um sistema muscular particularmente complexo que envolve a Concha, permitindo uma perfeita captação dos sons, conduzindo-os aos órgãos da audição.

As Arcadas superciliares apresentam-se normalmente salientes e com seus bordos arredondados.

Os olhos geralmente situados sobre a mediana do comprimento da cabeça são abertos e em forma amendoada e pouco salientes, são protegidos pela cavidade óssea e compreendem: o Globo ocular propriamente dito, as pálpebras, o corpo Glignotante (3ª. Palpebra) e o Aparelho Lacrimal. Em seu exame examinaremos a Iris com pupila, uma cobertura móvel tal um diafragma, que regula a entrada dos raios luminosos; contraindo-se ou dilatando-se conforme for sua intensidade.

A sua colaboração é composta de duas substâncias pigmentosas: a fuschina e a melanina, possuindo a córnea ou Vítreo sempre Transparente.

No pastor Alemão eles devem ser de tamanho médio, de forma amendoada e implantados obliquamente; sendo sua colaboração a mais escura possível.

A 3ª. Pálpebra será somente visível e assim mesmo muito levemente e somente no canto dos olhos.

Quanto ao exame do caráter, os olhos permitem as maiores possibilidades de apreciação. As pálpebras são fechadas e estiradas lateralmente e a inferior deve ser, obrigatoriamente, firme não permitindo a mostra da conjuntiva.

As faces ou Bochecha são curtas e tesas, sendo todavia bem desenvolvidas em sua base. Limitam-se á frente pelo Temporal, Olhos e Focinho; por detrás região Maxilar-Inferior, acima pelo Pescoço e abaixo pelas Comissuras Labiais.



EXTREMIDADE SUPERIOR: É a que conhecemos por base da cabeça e é dividida em uma Nuca ou Occiput que foram a um rebordo convéxo, moderadamente saliente atrás sobre o pescoço, mas que pode ser anguloso, pontudo e fortemente proeminente em algumas raças; todavia no Pastor Alemão ele é rebaixado e muito levemente acentuado. A Parótida é pouco marcada e situa-se entre as faces e a implantação da cabeça e garganta; larega e arredondada, emoldura-se por duas pregas cutâneas, marcando a origem da papada.

EXTREMIDADE INFERIOR: Mais ou menos acuminada, formada pela ponta do nariz ou trufa e pela boca. A trufa arredondada e levemente achatada na frente, de coloração obrigatoriamente negra e recoberta de um tegumento chagrinado sempre úmido, comporta duas aberturas nasais, narinas, largamente aberta em forma de vírgulas, separadas por um sulco mediano, algumas vezes transformando-se em incisura completa.

A boca é largamente fendida em guelra, limitando-se por dois lábios curtos, fechados corridos em linhas paralelas ao chanfro e estendidas da ponta á uma comissura arredondada atrás, a comissura labial. Os lábios assim dispostos distinguem-se em um superior e outro inferior. Devem se opor um ao outro pelo seu bordo livre, fechando-se completamente, sem o superior se sobrepor a inferior e sem a menor flacidez, rijos e nunca apresentando laterais em forma de babado.

Na apreciação da cabeça, ponto de capital importância é a formação dentaria do cão e as suas anomalias.

DENTIÇÃO: Em primeiro lugar, no estudo dos dentes devemos observar o estudo apatêmico geral e em segundo sua descrição.

Os carnívoros são, como todos mamíferos domésticos, animais diphyadentes, isto é, animais que possuem duas dentições sucessivas; uma dentição de leite ou dentição caduca e uma dentição adulta ou definitiva. Cada uma dessas dentições compreendem: Incisivos, Caninos e Molares. Todos os dentes da primeira dentição são substituídos pelos da dentição adulta, com exceção do primeiro molar, que persiste e figura na segunda dentição. Por outro lado há dentes da dentição definitiva que não se apresentam na dentição de leite.

A forma dos dentes dos carnívoros é perfeitamente adaptada ao regime alimentar a que se submete. Eles são de modo geral, delgados, cortantes e profundamente dilacerantes. A coroa de uma branca perfeita pela ausência de cimento é engrossada em sua base pelo circulum. As raízes são fortes e naqueles de mais de uma raiz, estas são divergentes. Estes dentes crescem rapidamente.

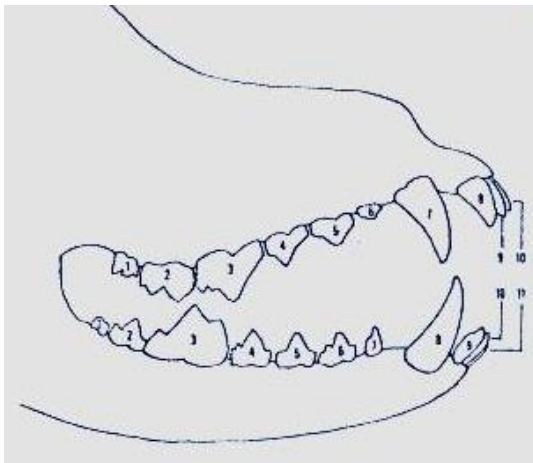
Em ambas as dentições os molares se subdividem em Pré-Molares e Molares propriamente ditos.

A fórmula dentária do cão adulto Pastor Alemão, tomando-se por base meio maxilar, pois são simétricos, é:

INCISIVOS- I	3/3	PRÉ MOLARES – PM	3/4
CANINAS - C	1/1	MOLARES -	M 3/3

O que nos dá 10 dentes para o Maxilar superior e 11 dentes para meio inferior, no total de 21 dentes para meios maxilares e 42 dentes para ambas arcadas.

DENTIÇÃO ADULTA DO PASTOR ALEMÃO



½MAXILAR SUPERIOR

- Dentes: 1, 2 e 3 Molares
4, 5 e 6 Pré-molares
7 Canino
8 Canto
9 Médio
10 Pinça

½ MAXILAR INFERIOR

- Dentes: 1, 2, 3 Molares
4, 5, 6 e 7 Pré-molares
8 Canino
9 Canto
10 Média
11 Pinça

A boa implantação dos dentes é da maior importância no cão pastor alemão, eles devem alinhar-se perfeitamente em perfeita seqüência, como também encaixar-se idealmente em seu sentido vertical de mastigação.

A mordedura, isto é, a batida dos incisivos inferiores contra os superiores deve se fazer em forma de tesoura, ou seja: a face externa dos incisivos inferiores deve atritar com a face interna dos incisivos superiores e é a isso que se chama de mordedura em tesoura. Qualquer outro tipo de mordedura é para a raça Pastor Alemão faltosa e as examinaremos na parte de Anomalias dentárias.

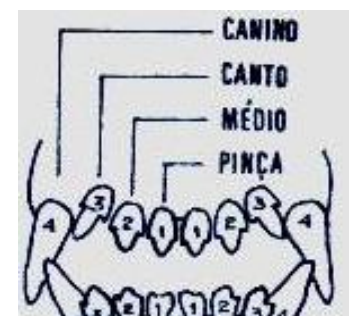
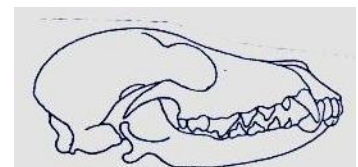
INCISIVOS: Os incisivos são como vimos no total de 12 dentes, 6 para cada maxilar.

Eles se distinguem por nomes particulares, sendo para cada maxilar:

PINÇAS que são os dentes centrais, em numero de 4
MÉDIOS os adjacentes às Pinças, e em número de 4
CANTOS entre os médios e caninos em numero de 4

Eles são implantados verticalmente no maxilar superior e levemente inclinados para fora no inferior.

Quanto a sua conformação dividem-se em coroas e raízes. A coroa possui a face labial ou anterior em forma convexa e a face bucal ou posterior, que é talhada em bisel,



de forma triangular. Seu bordo livre, cortante, é de forma convexa, sub-dividindo-se em três lóbulos; o médio mais desenvolvido que os outros dois, dando a coroa uma aparência tal uma flor de lis. Suas raízes são simples, longas e fortes, sendo mais longa em sua face anterior do que do que na posterior.

As diferenças entre os incisivos são sensíveis. Em cada arcada os cantos são mais volumosos do que os médios e estes mais do que as Pinças e da mesma forma os incisivos da arcada superior são mais volumosos do que os do maxilar inferior.


Sua estrutura é simples, eles são constituídos por um fuste de marfim e o esmalte recobre a coroa em todos os sentidos.

Caninos: Em numero de quatro são sempre bem desenvolvidos. Situam-se entre os Cantos e o 1º Pré-Molar, havendo, todavia na arcada superior um espaço maior entre o Canto e o Canino para o perfeito encaixe do Canino da arcada inferior.


Eles possuem uma forma cônica, recurvada e dirigida para dentro. Sua Coroa é totalmente recoberta pelo esmalte, sendo a sua face externa, labial,convexa e a interna ou a bucal, côncava. Sua raiz é larga, forte, levemente cônica e bastante alongada; sendo as do maxilar superior mais desenvolvidas e menos divergentes do que os do maxilar inferior.

Molares: São em numero de 26 dentes, 12 no maxilar superior e 14 no inferior.

As arcadas nos molares diferem entre si. A Superior apresenta-se em forma de S, enquanto a Inferior é quase retilínea e divergente para traz; curvando-se ambas obliquamente.



Arcada Superior



Arcada Inferior

Em cada maxilar os molares dividem-se em Pré-molares em molares propriamente ditos; chamando-se também aos primeiros de Pré-carniceiros e aos segundos de carniceiros e mastigadores.

Os Pre-molares possuem duas raízes, sendo que o primeiro somente possui uma e de tamanho mais reduzido do que os demais, quase tal incisivo, dizendo alguns autores ser um dente da primeira dentição, de erupção tardia e que persiste na dentição definitiva.

O 1º molar superior, também conhecido como carniceiro, é um dente provido de três raízes, sendo duas anteriores, divergentes e uma posterior bastante forte. Os molares superiores são volumosos e alongados no sentido transversal.

O 2º molar ou 1º mastigador também possuem três raízes, sendo que o 3º molar possui uma única e bem menor.

Os Pré-molares da arcada inferior são idênticos aos do maxilar superior somente que apresentam-se mais espaçados, apesar de possuírem um dente a mais, quatro dentes do maxilar inferior para três no superior.

Os molares em número de três, sendo também o 1º chamado de carniceiro e os outros dois de mastigadores. O primeiro diferem do superior pois possui unicamente duas raízes e

possuem sua coroa dividida em três lóbulos. Os demais tem também menor desenvolvimento do que os do maxilar superior.

ANOMALIAS DENTARIAS:

Aqui enquadraremos as dentarias propriamente ditas e as ósseas.

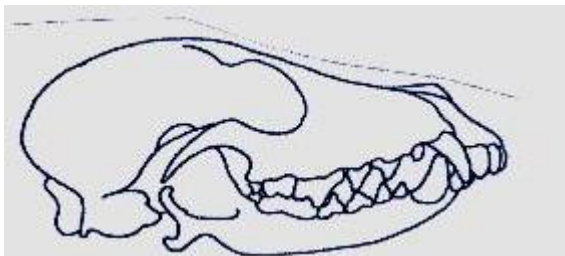
Como dentarias encontramos: as de má implantação, o mau desenvolvimento a ausência de dentes, a coloração e condições patológicas, como: dentição fraca, cariada e as de cinomose. A presença de tártaro também pode prejudicar a boa formação das gengivas.

Como ósseas temos por base a forma da mordedura. Qualquer destas que afastem-se da mordedura ideal, em forma de tesoura, oferecem uma anomalia dentaria que toda via é mais óssea do que propriamente pertinente a dentição.

Prognatismo é a falta de adaptação dos maxilares, um ao outro e é em geral um sinal de degenerência.

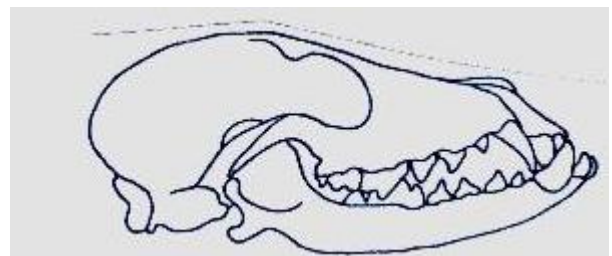
Ocorrem dois tipos de Prognatismo, o superior e o inferior.

O primeiro quando o maxilar superior suplanta o maxilar inferior, como no desenho abaixo;



PROGNATA SUPERIOR

O segundo quando o maxilar inferior suplanta o maxilar superior, como no desenho abaixo;



PROGNATA INFERIOR

Ocorre também o caso em que ambos os maxilares se justapõem, vindo a oferecer a chamada MORDEURA EM TORQUEZ, que é quando os incisivos inferiores batem diretamente sobre os superiores.

BIBLIOGRAFIA: Apostilas de E.W. Rathsan Sisson
Apostilas do autor
Anatomie des animaux domestiques - Bressou

Anatomia de animais domésticos -
anatomia de Nushlag